

Learning from Cases & Echocardiography (Mitral Stenosis)

연세원주의대 김장영

Chief complaint: dyspnea (NYHA class 3)

Duration: 1 month (recent aggravation)

Past history:

- 8 month ago: CVA (brain stem infarction)

: Coumadin 5/2.5 mg

- Smoker, DM (-), hypertension (-)

Review of system: orthopnea (+), palpitation (+)

P/Ex: Rale on both lower lung fields

Irregular heart beat with diastolic rumbling on apex, grade II

EKG: atrial fibrillation, chest PA: Cardiomegally (C/T ratio: 0.6)

Echocardiography: (Fig. 1)

Rheumatic mitral stenosis, moderate (1.4 cm² by 2D and 1.1 cm² by PHT)

Echo score of mitral valve: 8 LA size: 6.9 cm

치료 경과

Mitral stenosis와 atrial fibrillation이 동반하여 생긴 congestive heart failure로 생각되어 digoxin (0.125mg), carvedilol (25mg), furosemide (40mg) 및 coumadin 5/2.5 (PT INR: 2.05)의 medical treatment를 시행하였으나, 환자는 지속적인 NYHA 2-3의 dyspnea를 호소하였다.

이에, percutaneous mitral valvuloplasty (PMV)를 위하여 TEE를 시행하였으나, brain stem infarction으로 swallowing difficulty가 있어 TEE를 fail함.

토의 1. TEE가 불가능한 경우 LA thrombus를 확인하기 위한 적절한 imaging 방법은?

MD CT를 시행하였고 LA appendage에 2.2 x 2.4 x 1.3 cm의 filling defect소견을 보임 (Fig. 2)

LA thrombus로 생각하고, 수술적 치료를 권유하였으나 거절하여 coumadin 용량을 5mg qd 로

증량하고 (PT INR 3.3-4.2) 약 4개월간 투약 후 MDCT를 시행하였으나 크기의 변화가 전혀 없었음. (Fig 3)

토의 2. 충분한 anticoagulant therapy후에도 filling defect의 전혀 변화가 없을 시 감별해야 하는 경우는? 감별을 위한 다른 imaging modality 방법은?

경과) MDCT의 arterial phase후에 delay image 및 cardiac MRI (Gd enhance)를 시행하였고, artifact로 생각되어 PMV 시행함. (Fig 4 and 5)

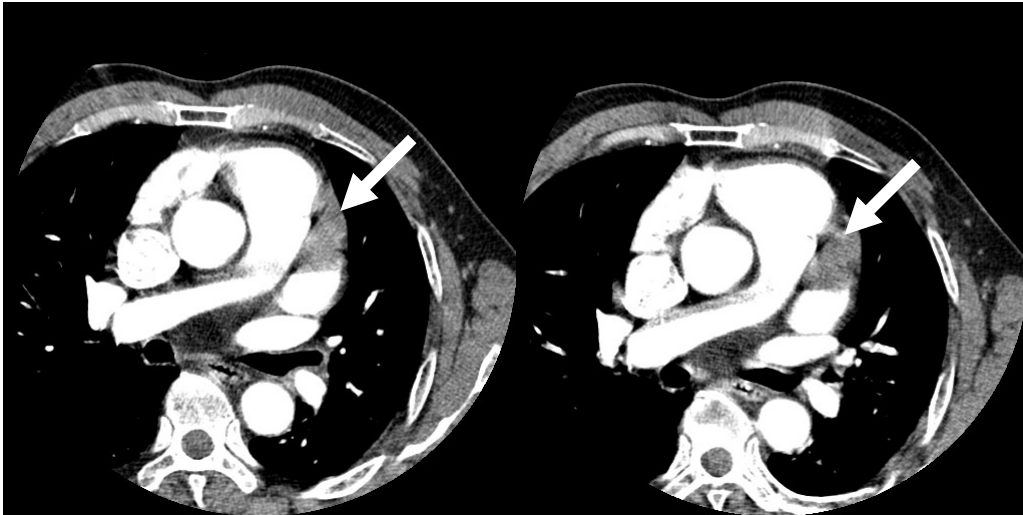


Fig 2 and 3 Initial and follow-up MDCT show same filling defect of LA appendage

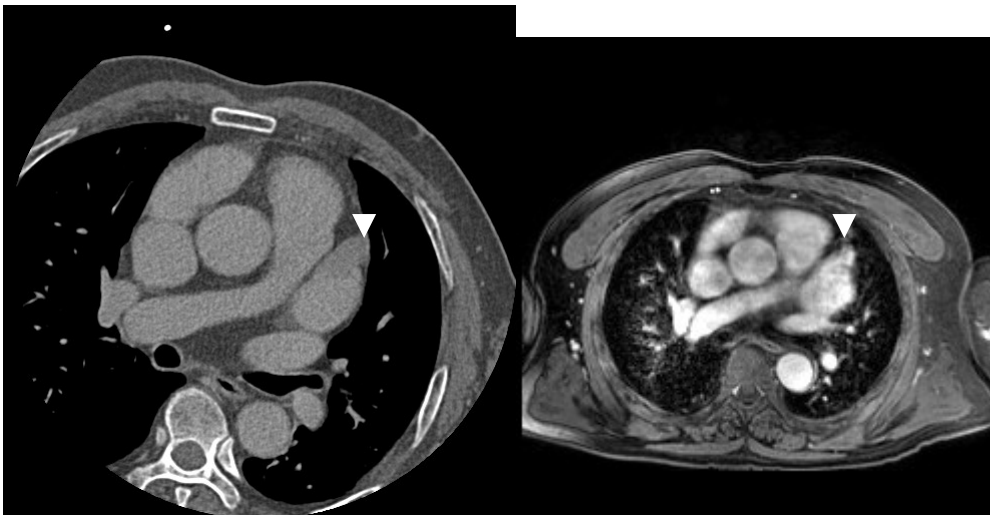


Fig.4 Delay image of CT shows relative low density of LA appendage (arrow head)

Fig.5 Cardiac MR shows Gd enhancement of LA appendage